Técnicas quirúrgicas de rehabilitación vocal tras la laringectomía total

O. Choussy, K. Elmakhloufi, D. Dehesdin

La laringectomía total sigue estando indicada en el tratamiento de los carcinomas epidermoides faringolaríngeos extendidos. Conlleva una mutilación significativa para el paciente, ya que le priva de la palabra. Después de más de 20 años, numerosos especialistas se han interesado por la rehabilitación vocal tras la laringectomía total, y pueden distinguirse dos tipos de rehabilitación quirúrgica: la protésica, más sencilla, pero más cara, y la quirúrgica, más compleja, y a la que incorporaremos la técnica de Pearson. Estos métodos conllevan riesgos propios y exigen discutir las indicaciones en función de la extensión tumoral, pero también en función del paciente, tanto desde el punto de vista fisiológico como psicológico. La rehabilitación vocal es fundamental para estos enfermos cuyo tratamiento pasa por la mutilación, ya que tiene por objeto contribuir a la reinserción social e incluso a veces profesional, necesaria para la adecuada calidad de vida.

© 2006 *Elsevier SAS. Todos los derechos reservados.*

Palabras Clave: Rehabilitación vocal tras laringectomía; Prótesis fonatoria; Derivación traqueoesofágica competente; hemilaringectomía ampliada de Pearson

Plan

- **Introducción** 1
- **Rehabilitación protésica** 1
  - Principio 1
  - Material 2
  - Técnica 2
  - Sección del músculo cricofaríngeo 2
  - Resultados 2
  - Complicaciones 3
- **Reconstrucción quirúrgica: derivaciones traqueoesofágicas continentes** 4
  - Técnica de Asai modificada por Putney y Bagley 4
  - Técnicas de Staffieri 5
  - Técnica de Strome 5
- **Técnica de Pearson** 7
  - Técnica 7
  - Cuidados postoperatorios 8
  - Resultados 8
  - Complicaciones 8
- **Otras técnicas** 9
- **Conclusión** 9

Introducción

La laringectomía total conlleva, en ausencia de reconstrucción, la desaparición de la función fonatoria. Desde hace mucho tiempo, se han propuesto diferentes técnicas de rehabilitación vocal para mejorar la calidad de vida de estos pacientes.

En este capítulo de técnica quirúrgica sólo se describen los principios quirúrgicos de la rehabilitación vocal tras la laringectomía total, excluyendo de entrada las laringectomías parciales, los protocolos de conservación laríngea y las técnicas no quirúrgicas (es decir, la voz esofágica y las prótesis vocales electrónicas).

La rehabilitación vocal debe obedecer a algunos principios básicos:

- no puede plantearse en detrimento de la calidad de la exéresis tumoral;
- no se debe modificar el protocolo de tratamiento decidido en un comité multidisciplinar;
- no debe retrasar la cicatrización ni los tratamientos complementarios;
- no debe retrasar ni dificultar la reanudación de la alimentación;
- no debe prolongar el tiempo de hospitalización ni aumentar el coste del tratamiento de los pacientes.

Por el contrario, tiene como objetivo devolver al paciente su autonomía y un medio de comunicación.

Rehabilitación protésica

Esta rehabilitación vocal, introducida por Blom-Singer en 1980 [1], parece ser en la actualidad la técnica de rehabilitación vocal de referencia tras la laringectomía total [2].

Principio

Las prótesis fonatorias se colocan a través de una fístula creada quirúrgicamente entre la tráquea y el esófago, para mantener el calibre de la fístula. De forma esquemática, están constituidas por un tubo unidireccional que permite el paso del aire espirado a través de

la prótesis, sin riesgo de aspiración durante la deglución [3].

La hiperpresión traqueal realizada mediante la obstrucción manual o mecánica del traqueostoma durante la espiración proyecta el aire en la faringe a través de la prótesis. La fonación se produce entonces por la vibración de los repliegues mucosos faríngeos al utilizar las cavidades bucovelofaríngeas de resonancia habituales.

Material

Existen varios tipos de prótesis.

- Las prótesis móviles, que el paciente se quita para limpiarlas y que se coloca de nuevo él solo (Blom-Singer); estas prótesis se han abandonado prácticamente, y se han sustituido por las prótesis permanentes.
- Las prótesis fijas, cuya limpieza se realiza in situ y cuya sustitución debe realizarla el cirujano en la consulta. La mayoría de las prótesis fonatorias son monobloque y existen numerosos modelos (Blom-Singer, Provox, Groningen, Eska, etc.). Aunque algunas de ellas presentan diámetros y longitudes diferentes, sólo la prótesis de Traissac-Vygon se compone de dos partes para adaptar su longitud al grosor de la pared traqueoesofágica mediante un medidor.

Técnica

La elección de la técnica depende del paciente y del tipo de intervención, variando según los equipos.

Se debe preferir la colocación primaria de la prótesis, ya que reduce el número de etapas quirúrgicas y permite obtener una rápida recuperación vocal desde la cicatrización, por lo que evita así largos meses de rehabilitación. Sin embargo, la prótesis impone dificultades suplementarias al paciente y al equipo quirúrgico (mantenimiento diario, cambios de prótesis) y puede originar complicaciones.

La prótesis puede proponerse de forma secundaria ante el fracaso de la voz esofágica en los pacientes especialmente motivados. Como la radioterapia conlleva secuelas tróficas, la decisión se tomará en función de la motivación del paciente, del estado trófico, las dosis y los campos de irradiación, con el fin de minimizar el riesgo de ampliación de la fístula esofagotraqueal, cuyo tratamiento se detalla en las complicaciones.

Técnica primaria

La prótesis fonatoria puede proponerse de entrada al paciente; se colocará durante el acto quirúrgico, según la técnica denominada primaria.

La técnica empleada es idéntica cualquiera que sea el tipo de prótesis utilizada, sin alargar de forma significativa el tiempo quirúrgico (unos 15 minutos). Algunas requieren útiles específicos (Provox, Groningen, Hermann), mientras que el resto emplea un material no específico. Una vez que se ha resecado la pieza operatoria, se realiza la punción traqueal de fuera a dentro y de abajo a arriba en la pared posterior de la tráquea, aproximadamente a 1 cm del borde superior del traqueostoma. Es preferible confeccionar la mitad anterior del traqueostoma antes de iniciar la punción.

Durante la misma, debe protegerse la pared posterior del esófago con un separador o una valva maleable. La posición del orificio traqueoesofágico es relevante: si se sitúa demasiado próximo al borde superior del traqueostoma, el reborde dificultará la sutura o la cicatrización de éste; si es demasiado bajo, exige presiones más fuertes durante la espiración para conseguir la emisión vocal [4].

La colocación de la prótesis se hace en sentido esofagotraqueal, por vía retrógrada, asegurando el paso del reborde traqueal en su totalidad. Para la prótesis de Traissac-Vygon, el reborde traqueal se colocará teniendo en cuenta el edema postoperatorio, por lo que deberá controlarse con posterioridad durante el proceso de cicatrización.

Técnica primaria diferida

En algunos casos, según la amplitud de la resección y de las técnicas de reconstrucción empleadas durante el acto quirúrgico, la colocación de la prótesis será diferida; es decir, una vez obtenida la cicatrización y antes de la irradiación postoperatoria.

La mayoría de los equipos la practican por vía endoscópica, bajo anestesia general [5]. La localización de la pared traqueoesofágica se efectúa mediante esofagoscopia o hipofaringoscopia. De esta forma, la punción, que se situará a 1 cm por debajo de la unión cutaneomucosa sobre la pared posterior del traqueostoma, se efectuará desde la tráquea hacia el esófago, que se protegerá por el endoscopio, cuya luz se dirigirá hacia la pared anterior de la faringe. Se introduce una guía en el orificio y se recupera por vía endoscópica; la prótesis, fijada a esta guía, se desciende a través del tubo rígido y se coloca a través de la fístula asegurando el paso completo del reborde traqueal.

El riesgo de esta técnica es la perforación posterior del esófago, por lo que resulta imprescindible protegerlo con el endoscopio.

Algunos equipos recomiendan administrar tratamiento antibiótico y corticoides en el postoperatorio [4].

Técnica secundaria

La colocación de la prótesis puede plantearse de forma secundaria, pasado cierto tiempo del tratamiento inicial, en caso de fracaso de la voz esofágica, según la técnica secundaria.

La prótesis se coloca por vía endoscópica según la misma técnica que la descrita para la prótesis primaria diferida.

Sección del músculo cricofaríngeo

Algunos autores [1, 6] realizan la sección del músculo cricofaríngeo para disminuir la presión del esfínter superior del esófago. Para estos autores, la hipertonía del cricofaríngeo conlleva una distensión esofágica que produce el cierre de su esfínter superior. Para otros [7, 8], la hipotonía de éste sería desfavorable para la voz protésica.

Parece interesante probar el esfínter esofágico superior durante la laringectomía y en ausencia de curarización. Si se franquea con facilidad, su sección no es obligatoria; por el contrario, la hipertonía deberá hacer plantear su sección extramucosa.

Resultados

Fracasos y abandono

El 30% de los pacientes no utilizará su prótesis. Las principales causas por las que no se utiliza son:

- la falta de motivación, elemento esencial;
- los cuidados que les parecen excesivos;
- la mala destreza, que debería haber sido evaluada en el preoperatorio;
- las complicaciones de repetición;
- el éxito de la voz esofágica o el mal resultado de la voz protésica.

Resultados foniátricos

Toda la bibliografía coincide en que los resultados de la voz traqueoesofágica son superiores a los de la voz esofágica, incluso aunque empeoren con el tiempo [2, 9].

De forma precoz, se encuentra un 80% de buenos resultados en numerosos artículos recopilados en parte por De Raucourt [10, 11]. A los 5 años, la cifra es del 70-75% y parece que disminuye poco a poco, aunque los datos sean escasos.

Akbas [12] observa un éxito vocal protésico en el 71% de los 187 pacientes de su serie; por su parte Geraghty [13] describe un éxito inmediato en el 70% de los casos, que pasa a ser del 66% tras más de 3 años.

Complicaciones

Perforación faringoesofágica y sobreinfección [14]

Esta complicación es excepcional, y aparece con más frecuencia durante las colocaciones secundarias. Compromete el pronóstico vital, con riesgo de celulitis cervical, mediastinitis o absceso. El tratamiento se basa en la antibioticoterapia y, si es necesario, se asocia a drenaje quirúrgico.

Necrosis extensa a partir de la fístula esofagotraqueal [10, 15]

Los factores favorecedores de esta necrosis son la higiene local, las manipulaciones periódicas y una prótesis mal adaptada. El tratamiento se basa en los cuidados de enfermería bajo la cobertura de una cánula de traqueotomía con balón y en el cierre secundario de la fístula esofagotraqueal, lo que suele requerir un colgajo muscular o miocutáneo de interposición.

Estenosis del traqueostoma

Es una complicación frecuente secundaria a la obstrucción digital y al proceso de cicatrización, que se ve favorecida además por la radioterapia. La conducta que se debe adoptar se basa en la instauración de un tratamiento antibiótico y antiinflamatorio, así como en el mantenimiento del calibre mediante una cánula de traqueotomía. Posteriormente, se podrá plantear la plastia de ampliación del traqueostoma. El mejor tratamiento consiste en la prevención: confección de un amplio traqueostoma primario, utilización de una «nariz» artificial, y buena adaptación del implante fonatorio [16].

Fuga protésica

La válvula se deteriora y es responsable de aspiraciones durante la deglución. Es la complicación más frecuente y se origina como consecuencia de la degradación de la prótesis, que, según numerosos autores [14-16], se debe a la colonización micótica sobre todo por *Candida albicans* [17]. La colonización se ve favorecida por el reflujo faringoesofágico, que debe tratarse eficazmente. Obliga a la sustitución de la prótesis.

La prótesis de Blom-Singer ofrece un equipo de recambio de prótesis que incluye una cápsula en la cual se desliza la prótesis; ésta se desliza en la fístula esofagotraqueal a partir de la tráquea con un introductor específico; la porción esofágica de la cápsula se deshace espontáneamente en pocos segundos, se retira la cápsula traqueal, y al girar la prótesis 360° queda en posición.

La Provox 2 incluye un dispositivo introductor. Después de colocar la prótesis en su interior, éste se coloca a nivel del orifico traqueal de la fístula esofagotraqueal y la prótesis se pone en su lugar. Después de verificar la adecuada posición del reborde traqueal, se libera la prótesis.

Para las prótesis Provox 1, Traissac-Vygon y Groningen, tras la ablación de la prótesis, se introduce una guía específica por el orificio traqueal en la fístula esofagotraqueal y se desplaza hasta la boca, donde se recupera, manteniendo su extremidad distal a nivel del traqueostoma. La prótesis se fija a nivel bucal, y a continuación se desciende por tracción sobre el extremo distal de la guía después de verificar el paso del reborde traqueal o el posicionamiento del mismo (Traissac-Vygon) (Fig. 1).

La duración de las prótesis es muy variable de un paciente a otro; los factores que influyen son la calidad de la limpieza de la prótesis, el reflujo gastroesofágico y la colonización micótica.

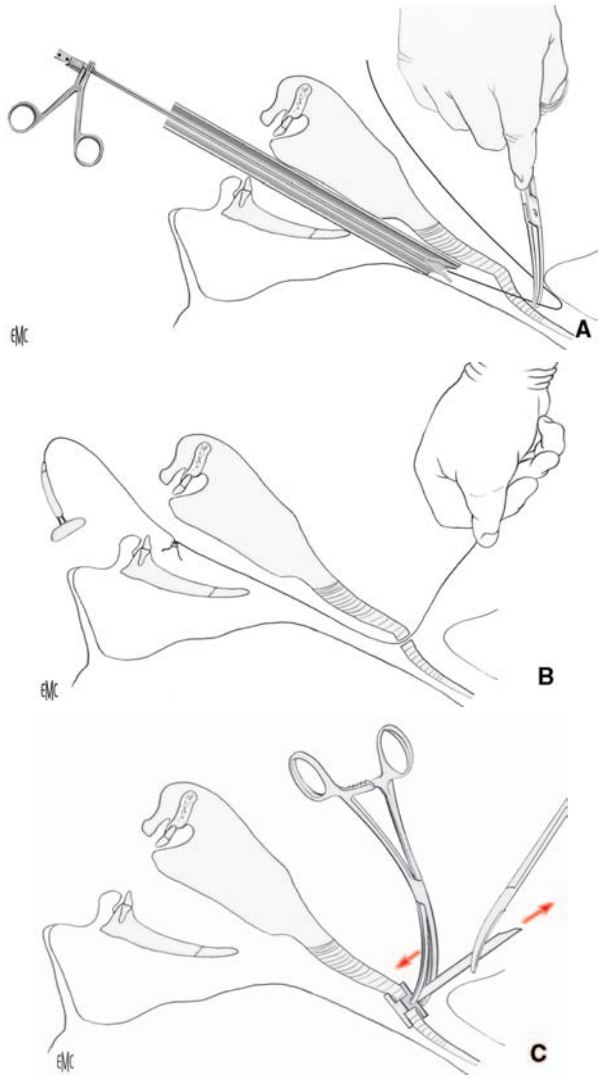

Figura 1.
A, B, C. Sustitución de una prótesis de Traissac-Vygon [4].

Fuga periprotésica

Es secundaria al ensanchamiento de la fístula esofagotraqueal por traumatismos locales (iatrogénicos, reflujo gastroesofágico, etc.) o a la mala adaptación protésica.

La conducta que se debe adoptar varía según los autores, aunque de forma esquemática existen técnicas dirigidas a estrechar la fístula esofagotraqueal y técnicas de obstrucción de la misma.

Lo primero que hay que hacer es comprobar la buena adaptación de la prótesis. La pared traqueoesofágica se adelgaza de forma progresiva (desaparición del edema posterapéutico, etc.) y la longitud de la prótesis podrá no ser la adecuada. A menudo se puede solucionar el problema cambiándola simplemente por otra más corta o modificando la posición del reborde (prótesis de Traissac-Vygon).

Las técnicas de obturación son de dos tipos: la utilización de una prótesis más larga de tipo Groningen (pero la duda es qué hacer una vez que se ha optado por la prótesis más larga del mercado) o la realización de un parche de silicona polimérica, técnica descrita por Blom y Remacle [18], que permite la cicatrización subyacente de la mucosa traqueal en 3 a 4 semanas. Para ello, tras aplicar anestesia local, se desliza una fina lámina de silicona polimérica recortada en forma de anillo entre la prótesis fonatoria y la pared traqueal. El diámetro externo de este anillo es mas ancho que la prótesis, y su diámetro interno se reduce al máximo para evitar su caída e inhalación. Una vez colocada, debe permitir la

estanqueidad. Si así ocurre, se dejará en posición entre 15 y 21 días: el secado de la fístula permitirá su cicatrización.

Las técnicas de estrechamiento de la fístula recurren a la inyección perifistular de diversos materiales. Con la prótesis colocada, la inyección de colágeno [19] o de grasa autóloga [20] cerca de la zona de dehiscencia puede conseguir que se recupere la competencia. Si se produce el fracaso, es necesario retirar la prótesis y colocar por tanto una sonda nasogástrica temporal. La retirada de la prótesis permite, en la mayoría de los casos, el cierre de la fístula. Para evitar que se cierre por completo, se puede dejar colocada en su interior una sonda urinaria fina para mantener el calibre.

Con mucha menos frecuencia, es necesario realizar el cierre quirúrgico de la fístula esofagotraqueal mediante una plastia local o regional.

Invaginación de la prótesis

La extremidad traqueal de la prótesis no es muy visible, ya que se encuentra recubierta por enterramiento en el seno de la mucosa de la pared traqueal posterior. El principal factor favorecedor es llevar cánula de traqueotomía (a veces es obligatorio, debido al riesgo de estenosis del traqueostoma). En estos casos, la actitud más oportuna consiste en mantener, si es posible, el implante en posición sustituyéndolo por otro más largo.

Caída, desaparición de la prótesis y formación de una fístula ciega

La caída de la prótesis en la vía respiratoria produce un síndrome de penetración que suele ser fácil de diagnosticar. Se debe extraer cuanto antes este cuerpo extraño bronquial y volver a colocar una nueva prótesis.

Pero la expulsión de la prótesis puede pasar desapercibida durante un acceso de tos; en este caso el riesgo es el cierre espontáneo de la fístula, que se verifica por lo general en varios días.

La fístula ciega corresponde al cierre del orificio esofágico, primera fase del cierre espontáneo de la fístula esofagotraqueal. Si resulta imposible recanalizar la fístula, será necesario esperar a la cicatrización completa y plantear una colocación secundaria, según la técnica antes descrita.

Accidentes poco frecuentes [1, 5]

- El enfisema subcutáneo pone de manifiesto la mala adaptación anatómica de la prótesis. Durante la fonación, la hiperpresión y la mala adaptación protésica producen la difusión del aire hacia los tejidos subcutáneos. Esta complicación es poco frecuente y requiere la retirada de la prótesis y, en ocasiones, la implantación secundaria.
- La reacción alérgica se traduce por inflamación aguda alrededor del traqueostoma. Es difícil diagnosticarla debido a su escasa frecuencia, y exige el cambio por una prótesis de material diferente.
- Pueden aparecer granulaciones delante de la prótesis, obstruyéndola y ocultándola al menos parcialmente; la cauterización química (nitrato de plata, etc.) permite hacerlas desaparecer. Por lo general, se deben a una proliferación micótica; pueden aplicarse tratamientos por vía local (colutorios), o por vía general (antifúngicos).

Función de la radioterapia

Pocos artículos hacen referencia a las complicaciones derivadas de la irradiación.

Parece, según los autores, que la radioterapia no influye en el número de complicaciones de las prótesis fonatorias colocadas secundariamente [21-23]. En nuestra experiencia, parece aumentar el riesgo de fuga periprotésica por ensanchamiento de la fístula esofagotraqueal, lo que nos hace preferir la técnica primaria. Para Coudray [16], la radioterapia aumenta los riesgos sépticos e inflamatorios locales.

■ Reconstrucción quirúrgica: derivaciones traqueoesofágicas continentes [24, 25]

Antiguamente, las fístulas traqueoesofágicas se limitaban a un conducto mucoso y comportaban una serie de riesgos: fuga salival, infección y estenosis. Numerosos autores han mejorado la técnica [26] con resultados satisfactorios pero difícilmente reproducibles, por lo que estas técnicas han caído prácticamente en desuso. Tan sólo la intervención de Pearson se practica todavía con resultados vocales que parecen satisfactorios en el 80% de los casos [27].

La complejidad de estas técnicas, su falta de fiabilidad y las reservas oncológicas derivadas de la conservación de estructuras laríngeas, han limitado probablemente su desarrollo.

Técnica de Asai modificada por Putney y Bagley

Técnica

La laringectomía total se practica de forma tradicional. La reconstrucción se describe en tres fases.

Fase mucosa

Se realiza la sutura faríngea parcial en la línea media, con el fin de conservar un faringostoma superior, que se sutura al borde cutáneo correspondiente. El traqueostoma, de alrededor de 1 cm, se realiza lo más próximo posible al faringostoma. La traqueotomía se hace lo más inferiormente posible.

Al finalizar esta fase, existen tres orificios, de arriba abajo: el faringostoma, el traqueostoma y la traqueotomía.

Fase de mantenimiento del calibre

Se introduce una sonda nasogástrica por la nariz y se pasa por el faringostoma y después por el traqueostoma, de forma que su extremo quede por encima de la traqueotomía.

Se introduce otra sonda nasogástrica para mantener el calibre de la faringe.

Fase cutánea

Se diseña un colgajo cutáneo, que engloba los dos orificios superiores (faringostoma y traqueostoma) con un margen de 0,5 cm a cada lado de ambos orificios, para obtener una anchura de 2 cm. Por eversión se confecciona el tubo fonatorio y se suturan sus bordes entre ellos (Fig. 2).

El cierre cutáneo se asegura mediante dos colgajos de deslizamiento.

Al finalizar la intervención, sólo queda el orificio de la traqueotomía.

Cuidados postoperatorios

El tubo tutor se deja colocado durante 15 días.

Resultados

En la serie de 72 pacientes publicada por Asai y comunicada por Singer [28], la calidad vocal fue generalmente buena, pero se notificaron diez estenosis y diez malos funcionamientos de la derivación. Con la misma técnica, Miller [29] describe una calidad vocal satisfactoria en el 20% de los 40 casos estudiados, con una gran incidencia de fugas salivales.

Complicaciones

Se han descrito necrosis del puente cutáneo (que ocasionan amplios faringostomas), estenosis faríngeas, broncoaspiración por incontinencia de la fístula, e imposibilidad de la descanulación.

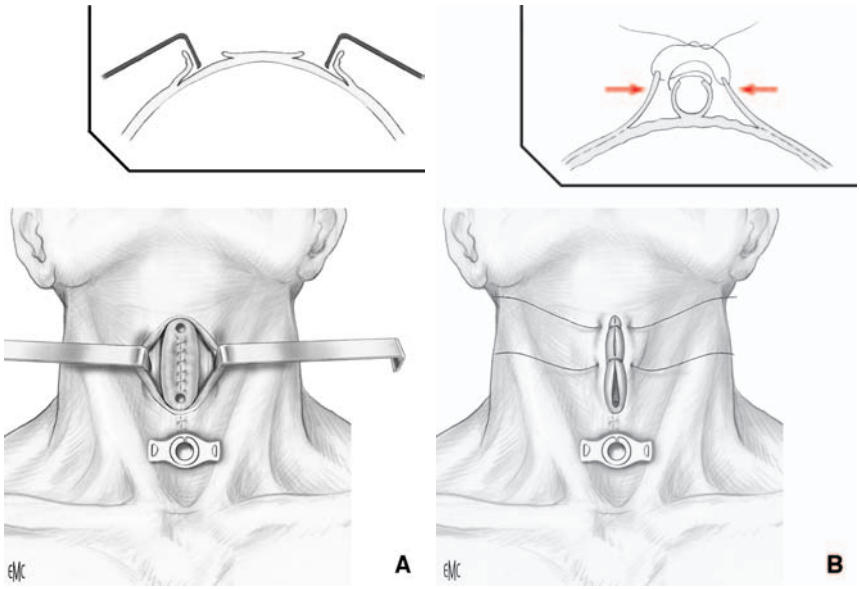

Figura 2.
A, B. Técnica de Asai: fase cutánea (según Portmann y Guerrier).

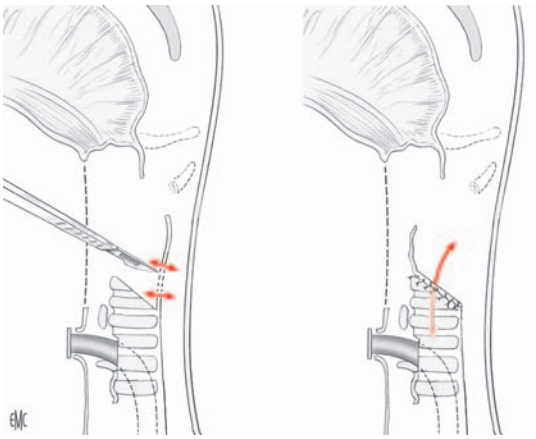

Figura 3. Neoglotis fonatoria de Staffieri (según Portmann y Guerrier).

Técnicas de Staffieri [30]

Técnica

Staffieri ha descrito tres intervenciones: la neoglotis fonatoria, practicada en la misma fase quirúrgica que la laringectomía, la derivación traqueoesofágica interna directa (DTID) y la derivación traqueoesofágica interna retrógrada (DTIR), realizadas secundariamente.

Neoglotis fonatoria (Fig. 3)

La laringectomía total se realiza de forma convencional, pero debe conservarse la totalidad de la tráquea, seccionándola cerca del primer anillo traqueal.

Incisión de la mucosa faríngea. Se realiza verticalmente en la línea media, a nivel de la proyección del piso glótico. Sus medidas varían según los autores entre 6-7 mm y 1,5 cm.

Confección de la hendidura faríngea (Fig. 4). La mucosa faríngea se evierte a través de esta hendidura y se sutura a la capa fibrosa extrafaríngea.

Confección de la fístula en bisel. Para que la luz mire en sentido posterosuperior, la hendidura faríngea se sutura sobre el bisel traqueal. Para comprobar la calidad de la fístula, se introduce un dedo en el esófago: los bordes de la hendidura deben permanecer unidos. Si ésta se abre, se debe modificar la fístula al completarla con puntos musculares en los extremos. El cierre del faringostoma y de la vía de abordaje cervical se practica de forma clásica.

DTID

El principio es idéntico, pero la técnica es diferente, porque el paciente es un antiguo laringectomizado.

Preparación de la fístula. Incisión cutánea y subcutánea de 2 cm en el borde superior del traqueostoma. Disección del espacio traqueoesofágico hacia abajo a lo largo de 1 cm.

Confección de la fístula. Incisión vertical en la mitad de la pared posterior traqueal, a 1,5 cm del orificio del traqueostoma. Abertura anterior del esófago cerca de esta incisión y confección de la fístula según la misma técnica descrita antes. La mucosa esofágica se atrae a través de la fístula y se sutura a la mucosa traqueal. Se coloca en la derivación un tutor (hilo grueso, catéter fino, etc.)

DTIR

La técnica es idéntica a la de la DTID, pero la abertura del esófago se realiza a 2 cm por debajo de la abertura traqueal. El trayecto se cubre con la pared esofágica, lo que crea una fístula un poco más larga para disminuir el riesgo de aspiración.

Resultados

Las tres técnicas permiten excelentes resultados vocales en el 60-90% de los casos comunicados, pero hay que destacar la aparición de numerosas fugas salivales crónicas [31, 32]. Además, es preciso destacar las fistulizaciones y las estenosis de la derivación fonatoria en los pacientes que requieren radioterapia.

Lecluse [33] realizó un estudio funcional de la neoglotis de Staffieri, en el que observó la función «cordal» de esta neoglotis, que también vibra aunque no regule el flujo de aire.

Complicaciones

Si la derivación es demasiado ancha, aparecen broncoaspiraciones; por el contrario, si es demasiado estrecha puede estenosarse, lo que impide toda emisión vocal. Puede producirse un prolapso de la mucosa esofágica en la tráquea, lo que forma un pólipo, que produce debilidad de la función fonatoria y broncoaspiraciones.

Técnica de Strome [34-36]

Técnica

En esta técnica, descrita en 1986, el objetivo es asegurar la protección de las vías respiratorias mediante un mecanismo activo: la contracción de la pared esofágica.

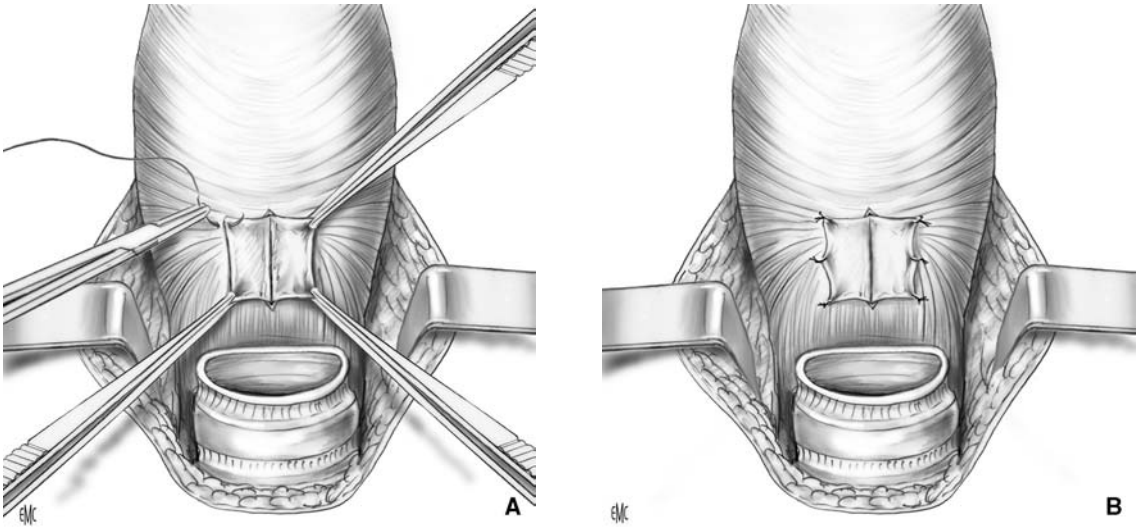

Figura 4.
A, B. Neoglotis fonatoria de Staffieri: hendidura faríngea (según Portmann y Guerrier).

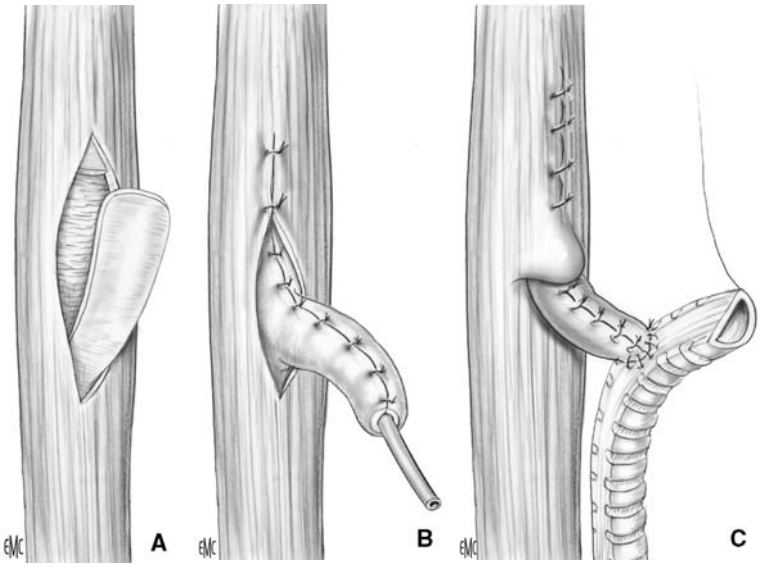

Figura 5.
A, B, C. Técnica de Strome: colgajo esofágico y confección de la derivación [35].

Laringectomía

La laringectomía se practica de forma convencional. La resección traqueal no debe sobrepasar tres anillos traqueales, para que las suturas no se realicen a tensión.

Técnica de la derivación (Fig. 5)

Se despega el espacio intertraqueoesofágico en 1 cm y se realiza una incisión vertical de 3 cm en la capa muscular del esófago. A continuación, se procede al despegamiento submucoso de los bordes de esta incisión a lo largo de 1 cm. Esta fase puede facilitarse al distender el esófago mediante la colocación de una sonda de intubación con el balón inflado.

Al frente de esta incisión, se confecciona un colgajo mucoso esofágico de pedículo inferior, de 2 cm de longitud y 1,5 cm de anchura. Este colgajo se tubuliza sobre sí mismo, y puede introducirse en su interior un tubo de silicona como tutor.

El colgajo mucoso tubulizado se pasa a través de la capa muscular esofágica, de forma que va a constituir una verdadera cincha muscular que circunscribe la base del colgajo mucoso esofágico tubulizado.

El cierre esofágico se efectúa en dos planos: el plano mucoso mediante puntos evertidos separados algunos milímetros y el plano muscular esofágico.

Resección de un parche de mucosa traqueal posterior de unos 0,5-0,8 cm de diámetro, aproximadamente a 1 cm de la zona de sección traqueal.

El tubo mucoso se atrae entonces a través de este ojal y se sutura a los bordes del mismo con puntos evertidos. Para disminuir el plano de separación, localizar las posibles fugas salivales y disminuir la tracción, se efectúa un acolchado esofagotraqueal.

Se cierra la faringe y se confecciona el traqueostoma de forma tradicional. El tutor se fija a la proximidad del traqueostoma por una parte y al orificio de la narina por otra. Se mantendrá unos 10 días.

Para facilitar la fonación parece necesaria la miotomía del cricofaríngeo.

Postoperatorio

La sonda de alimentación se mantiene durante 10 días y se retira a la vez que el tutor; a partir de entonces, se pueden realizar los primeros intentos fonatorios.

Resultados

Aunque existen escasos artículos y estudian series pequeñas, comunican buenos resultados vocales en el 50-60% de los casos, lo que aumenta hasta el 80% cuando se incluyen las derivaciones que han requerido la colocación de prótesis fonatorias de mantenimiento de calibre debido a la estenosis de la derivación.

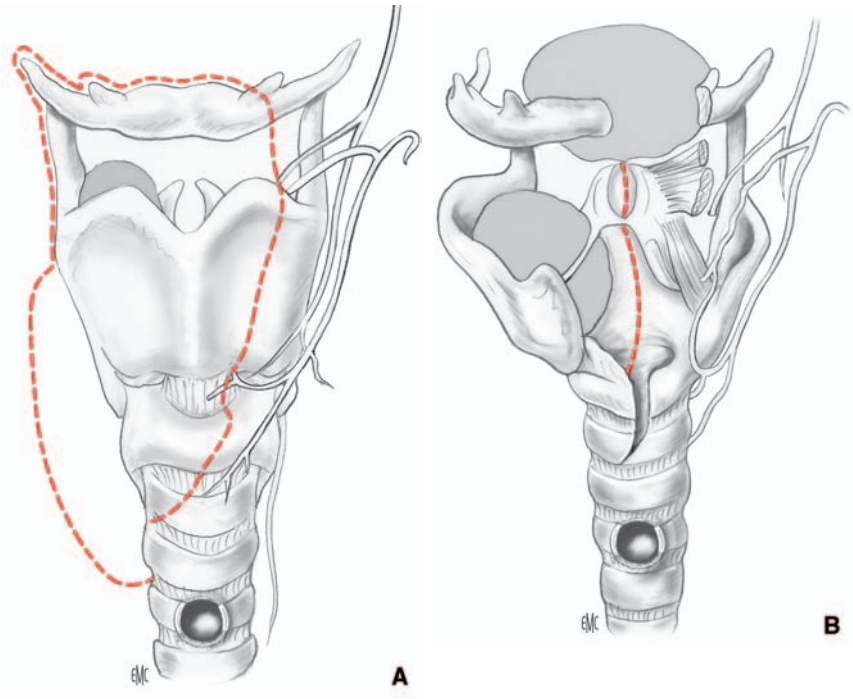

Figura 6.
A, B. Técnica de Pearson: laringectomía [37].

La calidad de vida de estos pacientes, según el autor, mejora con respecto al paciente portador de prótesis fonatoria, ya que éstas obligan a su mantenimiento y sustitución con regularidad.

Complicaciones

La necrosis del colgajo sobreviene en el 10-15% de los casos. En la bibliografía se describe un 15-50% de estenosis y un 15% de incompetencia con afectación pulmonar. Ambas complicaciones se tratan mediante la colocación de una prótesis fonatoria en el interior de la derivación.

■ Técnica de Pearson [37-40]

Esta técnica no constituye propiamente una rehabilitación vocal después de la laringectomía total, sino más bien una laringectomía subtotal con derivación traqueolaringofaríngea en la que se conserva una parte del anillo cricoideo. En este capítulo no se van a describir sus indicaciones, sino sólo la técnica quirúrgica. Las contraindicaciones para practicar esta derivación son la afectación de la región retrocricoidea, de la comisura posterior, del seno piriforme contralateral y los trastornos de la motilidad laríngea contralateral.

Técnica

Laringectomía (Fig. 6)

Traqueotomía

Se realiza una traqueotomía inicial baja y definitiva entre el 3.er y el 4.° anillo traqueal.

Exposición

A través de una incisión cervical tradicional baja, se expone la laringe, desde el hueso hioides por arriba, hasta la traqueotomía por abajo. Los músculos suprahioideos se seccionan a ras del hueso hioides; la actitud con respecto a los músculos infrahioideos corresponde a la de la laringectomía total y depende de la lesión tumoral y de su extensión.

Exéresis tumoral

La laringectomía viene definida por la lesión. El hueso hioides se secciona a ras del asta menor contralateral; la incisión se prolonga hacia abajo, en vertical a través de la membrana tirohioidea, respetando el pedículo laríngeo contralateral al tumor. La laringotomía se efectúa por incisión paramediana del cartílago tiroides. Esta incisión se une con la incisión de la membrana tirohioidea por arriba y pasa por delante de la inserción del músculo cricotiroideo por abajo. El cricoides se secciona por delante, con una sección oblicua por abajo y lateralmente en el lado de la lesión tumoral, que prolonga la laringotomía y alcanza la línea media en la parte inferior del arco anterior del cricoides. La incisión se prolonga siguiendo el mismo eje, para incluir el tercio lateral homolateral del primer anillo traqueal. La resección endolaríngea debe conservar el aritenoides contralateral y una parte de la cuerda vocal. La sección posterior es interaritenoidea; puede ampliarse en función del tumor a la mucosa faríngea; en la subglotis, será paralela a la sección anterior e incluirá la mitad del cricoides (hasta la vertical de la apófisis vocal contralateral) y el tercio lateral del primer anillo traqueal, homolateral a la lesión.

Al final de la exéresis, se conserva:

- el aritenoides contralateral;
- una porción más o menos amplia de la cuerda vocal contralateral;
- la banda ventricular;
- el repliegue aritenoepiglótico;
- la parte posterior del ala contralateral del cartílago tiroides;
- la mitad del cartílago cricoides.

Reconstrucción

Comprende dos fases: la derivación fonatoria traqueofaríngea y el cierre faríngeo.

Derivación fonatoria traqueofaríngea

Despegamiento subpericóndrico tiroideo y cricoideo del espacio paraglótico. Confección de un colgajo mucoso faríngeo de charnela inferior, a partir de la pared faríngea lateral del lado de la resección tumoral (Fig. 7). La obtención se facilita si se conserva la pared lateral del seno piriforme. Este colgajo, que permite ampliar la luz de la neolaringe, se extiende por arriba hasta la banda

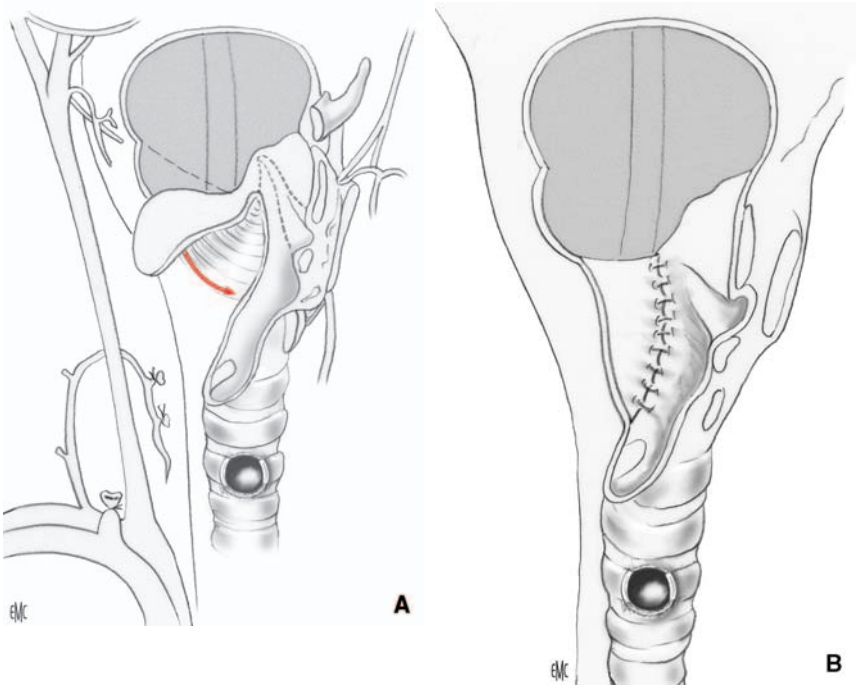

Figura 7.
A, B. Técnica de Pearson: colgajo faríngeo [37].

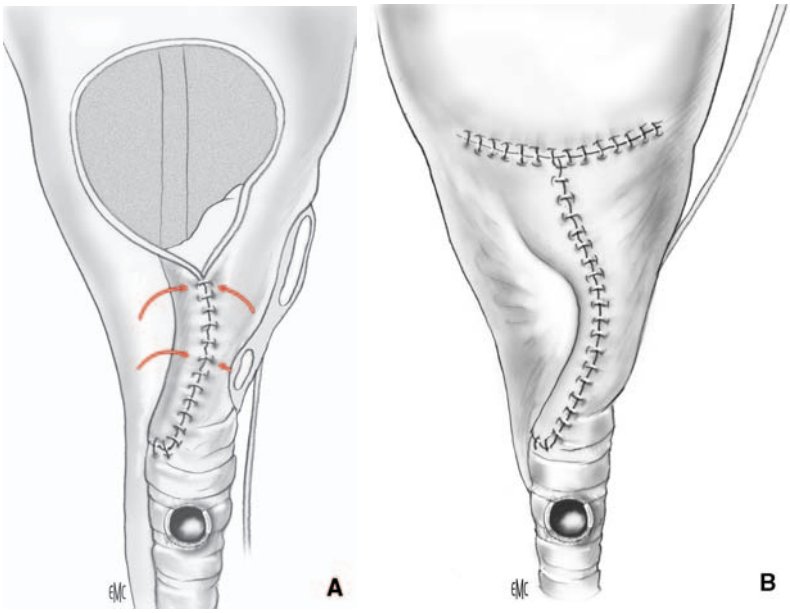

Figura 8.
A, B. Técnica de Pearson: derivación fonatoria traqueofaríngea [37].

ventricular y por abajo hasta el borde superior del cricoides. Para algunos autores, no sería indispensable que durante la resección se incluyera más de la mitad del piso glótico y del espacio paraglótico contralateral [13]. El colgajo y las estructuras endolaríngeas conservadas se tubulizan sobre un tutor (sonda nasogástrica de calibre 12-14 F) para que la luz de la derivación sea de unos 6 mm, y se suturan a la membrana precricoidea y al músculo interaritenoideo [41]. La sutura se extiende por arriba hasta el vértice del cartílago aritenoides (Fig. 8).

Cierre faríngeo

En el primer tiempo, se sutura la pared faríngea posterolateral a la mucosa retrocricoaritenoidea de la boca del esófago en el polo superior del aritenoides, y después se efectúa el clásico cierre en T, como en cualquier laringectomía o faringolaringectomía totales. En caso de resección faríngea amplia, se puede aumentar el tamaño de la misma mediante los diferentes colgajos habitualmente indicados en estas situaciones [20].

Cuidados postoperatorios

El tutor de la derivación laringotraqueofaríngea se retira el 10.° día, y la sonda nasogástrica el 12.° día del postoperatorio.

Resultados

La voz se considera buena en el 82-100% de los casos, con un control oncológico en el 83-100% de los mismos.

Complicaciones

En el 25-30% de los casos se han constatado fugas salivales y sobreinfecciones cervicales, sobre todo cuando la exéresis ha comprendido una parte del seno piriforme.

Con escasa frecuencia (0-10%) se observa estenosis de la derivación y del traqueostoma. Se soluciona con cuidados locales y reinstalación de un tutor.

La incontinencia de la derivación con aparición de fuga salival se observa en el 9-25% de los casos, o no se comunica.

Otras técnicas

La bibliografía ofrece algunas curiosidades.

- Chen [42] utiliza un colgajo libre de yeyuno para reconstruir la faringe y una derivación vocal. El colgajo se divide en dos partes, pero con un solo pedículo: una parte reconstruye la faringe de forma tradicional y la segunda contribuye a crear la derivación fonatoria entre la tráquea y el otro fragmento de yeyuno. El montaje «faríngeo» crea una válvula antirreflujo.
- Arslan y Serafini [43] propusieron una técnica parecida a la de Asai, pero sin tubo cutáneo. Tras evaluar 35 pacientes se observó que todos presentaban buenos resultados vocales, pero en el 30% de ellos aparecían fugas salivales.
- Brandenburg [44] modificó la neoglotis de Staffieri y, en una serie de 45 pacientes, obtuvo un 95% de buenos resultados vocales, aunque algunos pacientes necesitaron una o varias revisiones de su neoglotis. Las complicaciones postoperatorias se caracterizan por los faringostomas y las complicaciones sépticas cervicales. Por último, diez de las derivaciones fueron defectuosas, con seis estenosis y cuatro fugas salivales.
- Algaba [45] describió su técnica de fistuloplastia fonatoria, que puede practicarse de forma primaria o secundaria. Después de una laringectomía «económica» a nivel cricoideo, se realiza una fístula esofagotraqueal seguida de una musculoplastia con los músculos cricofaríngeos. El autor comunica buenos resultados vocales sin complicaciones graves.

Conclusión

La rehabilitación vocal de los pacientes que van a someterse a una laringectomía total es, y debe seguir siendo, la segunda prioridad. El primer objetivo es la calidad de la resección tumoral para garantizar la mejor tasa de supervivencia y contribuir a mejorar la calidad de vida postoperatoria. Las diferentes técnicas quirúrgicas propuestas y la aparición de las prótesis fonatorias atestiguan el interés que suscita esta rehabilitación. Con respecto a la rehabilitación protésica, la escasa tasa de complicaciones, la sencillez y fiabilidad técnicas, así como los muy buenos resultados vocales obtenidos, al menos inicialmente, la han convertido en la técnica de elección y de referencia. La dificultad radica en los resultados a largo plazo, que a menudo son decepcionantes. Estas técnicas requieren un esfuerzo considerable y mantenido por parte del equipo médico y sobre todo una fuerte motivación del paciente, lo que es la causa de gran número de fracasos a largo plazo. Sus complicaciones son poco frecuentes y por lo general benignas. Sus únicos inconvenientes son la necesidad de un equipo quirúrgico disponible para asumir la sustitución y su elevado coste. Las técnicas quirúrgicas son atractivas, pero su escasa difusión se debe probablemente a la complejidad intrínseca de las mismas, que las hace difícilmente reproducibles y cuyos resultados vocales quedan a menudo bastante lejos de los obtenidos con los métodos protésicos.

“ *Puntos importantes*

- La rehabilitación vocal no debe hacerse en detrimento de la exéresis oncológica, que debe seguir siendo el objetivo principal.
- El sacrificio laríngeo impuesto por la exéresis oncológica no debe sacrificar la calidad de vida del paciente, siendo también la rehabilitación vocal uno de los objetivos principales.
- Cualquiera que sea la técnica empleada, la motivación del paciente para recuperar la función vocal debe ser muy grande.
- Los buenos resultados iniciales disminuyen con el paso del tiempo.

Bibliografía

[1] Singer MI, Blom ED. An endoscopic technique for restoration of voice after laryngectomy. *Ann Otol Rhinol Laryngol* 1980; **89**(6Pt1):529-33.

[2] Blalock D. Speech rehabilitation after treatment of laryngeal carcinoma. *Otolaryngol Clin North Am* 1997;**30**:179-88.

[3] Traissac L. Les implants phonatoires : principes de fonctionnement. *Cah ORL* 2000;**35**:14-5.

[4] Devars F. Les implants phonatoires : technique de mise en place. *Cah ORL* 2000;**35**:20-3.

[5] Traissac L. Prothèses vocales ou implants phonatoires. In: *Réhabilitation de la voix et de la déglutition après chirurgie partielle ou totale du larynx. Rapport de la Société française d'oto-rhino-laryngologie et de pathologie cervicofaciale*. Paris: Arnette; 1992. p. 297-348.

[6] Chodosh PL, Giancarlo HR, Goldstein J. Pharyngeal myotomy for vocal rehabilitation postlaryngectomy. *Laryngoscope* 1984;**94**:52-7.

[7] Perry AR. Effect of tracheoesophageal puncture on postlaryngectomy speech rehabilitation. *Head Neck Surg* 1988;**10**:S110-S117.

[8] Mahieu HF, Annyas AA, Schutte HK, van der Jagt EJ. Pharyngoesophageal myotomy for vocal rehabilitation of laryngectomies. *Laryngoscope* 1987;**97**:451-7.

[9] Pindzola RH, Cain BH. Acceptability ratings of tracheoesophageal speech. *Laryngoscope* 1988;**98**:394-7.

[10] De Raucourt D, Rame JP, Daliphard F, Bequignon A, Le Pennec D, Goullet DE, et al. Les implants phonatoires : résultats phoniatriques. Expérience du centre François Baclesse. *Cah ORL* 2000;**35**:33-7.

[11] Carding P, Welch A, Owen S, Stafford F. Surgical voice restoration. *Lancet* 2001;**357**:1463-4.

[12] Akbas Y, Dursum G. Voice restoration with low pressure Blom-Singer voice prosthesis after total laryngectomy. *Yonsei Med J* 2003;**44**:615-8.

[13] Geraghty JA, Wenig BL, Smith BE, Portugal LG. Long-term follow-up of tracheoesophageal puncture results. *Ann Otol Rhinol Laryngol* 1996;**105**:501-3.

[14] Andrews JC, Michel RA, Monahan GP, Hanson DG, Ward PH. Major complication following tracheoesophageal puncture of the Provox voice prosthesis. *Laryngoscope* 1987; **97**:562-7.

[15] Laccourreye O, Menard M, Crevier-Buchman L, Couloigner V, Brasnu D. In situ lifetime, causes for replacement and complications of the Provox voice prosthesis. *Laryngoscope* 1997;**107**:527-30.

[16] Coudray C, Rerolle S, Lienhardt PY, Trannoy P, Tamarelle JM, Brule R. Les implants phonatoires : suivi post-opératoire : incidents, accidents, abandon et changement d'implant phonatoire. *Cah ORL* 2000;**35**:24-32.

[17] Bauters TG, Moerman M, Vermeersch H, Nelis HJ. Colonisation of voice prostheses by *albicans* and non-*albicans Candida species*. *Laryngoscope* 2002;**112**:708-12.

[18] Blom ED, Remacle M. Tracheoesophageal voice restoration. Problems and solutions. In: *Tracheoesophageal voice restoration following total laryngectomie*. London: Singular publishing group; 1998. p. 73-82.

[19] Remacle M, Declaye X. Gax-collagen injection to correct an enlarged tracheoesophageal fistula for a vocal prosthesis. *Laryngoscope* 1988;**98**:1350-2.

[20] Laccoureye O, Papon JF, Brasnu D, Hans S. Autogenous fat injection for the incontinent tracheoesophageal puncture site. *Laryngoscope* 2002;**112**:1512-4.

[21] Labruna A, Klatsky I, Huo J, Weiss MH. Tracheoesophageal puncture in irradiated patients. *Ann Otol Rhinol Laryngol* 1995;**104**(4Pt1):279-81.

[22] Trudeau MD, Schuller DE, Hall DA. The effects of radiation on tracheoesophageal puncture. A retrospective study. *Arch Otolaryngol Head Neck Surg* 1989;**115**:1116-7.
[23] Mehle ME, Lavertu P, Meeker SS, Tucker HM, Wood BG. Complications of secondary tracheoesophageal puncture: the Cleveland Clinic Foundation experience. *Otolaryngol Head Neck Surg* 1992;**106**:189-92.
[24] Traissac L. Les solutions de réhabilitation chirurgicale et prothétique. In: *Réhabilitation de la voix et de la déglutition après chirurgie partielle ou totale du larynx. Rapport de la Société française d'oto-rhino-laryngologie et de pathologie cervicofaciale*. Paris: Arnette; 1992. p. 253-95.
[25] Guerrier Y, Galy G. Les procédés de réhabilitation vocale après laryngectomie totale. In: *Traité de technique chirurgicale ORL et cervico-faciale*. Paris: Masson; 1977. p. 333-7.
[26] Amatsu M. A one stage surgical technique for post-laryngectomy voice rehabilitation. *Laryngoscope* 1980;**90**: 1378-86.
[27] Laccoureye O, Crevier-Buchman L, Hacquart N, Naudo P, Muscatello L, Brasnu D. Laryngectomies et pharyngo-laryngectomies avec fistules trachéolaryngopharyngées de Pearson. Technique, indications et résultats préliminaires. *Ann Otolaryngol Chir Cervicofac* 1996;**113**:261-8.
[28] Singer MI. Tracheoesophageal speech: vocal rehabilitation after total laryngectomy. *Laryngoscope* 1983;**93**(11Pt1): 1454-65.
[29] Miller AH. First experiences with the Asai technique for vocal rehabilitation after total laryngectomy. *Ann Otol Rhinol Laryngol* 1967;**76**:829-33.
[30] Calearo CV, Caroggio A. Total laryngectomy with tracheopharyngeal fistula (neoglottis). *Ann Otol Rhinol Laryngol* 1981;**90**(3Pt1):217-21.
[31] Sisson GA, Bytell DE, Becker SP, McConnel FM, Singer MI. Total laryngectomy and reconstruction of a pseudoglottis: problems and complications. *Laryngoscope* 1978;**88**:639-50.
[32] Sisson GA, Goldman ME. Pseudoglottis procedure: update and secondary reconstruction techniques. *Laryngoscope* 1980;**90**(7Pt1):1120-9.
[33] Lecluse FL, Tiwari RM, Snow GB. Electroglottographic studies of Staffieri neoglottis. *Laryngoscope* 1981;**91**:971-5.
[34] Strome M, Mustoe TA, Kelly JH. Voice rehabilitation following laryngectomy. Myomucosal tracheoesophageal shunt. *Arch Otolaryngol Head Neck Surg* 1986;**112**:1168-71.
[35] Lacau St Guily J, Laccoureye H. Fistule trachéo-œsophagienne continente par lambeau œsophagien après laryngectomie totale. *Presse Med* 1987;**16**:487-9.
[36] Lacau St Guily J, De Stabenrath A, Baril P, Julien N, El Bez M. Restauration vocale après laryngectomie totale par fistule trachéo-œsophagienne. *Ann Otolaryngol Chir Cervicofac* 1989;**106**:360-3.
[37] Pearson BW, Woods 2nd RD, Hartman DE. Extended hemilaryngectomy for T3 glottic carcinoma with preservation of speech and swallowing. *Laryngoscope* 1980;**90**:1950-61.
[38] Pearson BW, De Santo L, Olsen KD, Salassa JR. Results of near-laryngectomy. *Ann Otol Rhinol Laryngol* 1998;**107**: 820-5.
[39] Pearson BW. Subtotal laryngectomy. *Laryngoscope* 1981;**91**: 1904-12.
[40] Kasperbauer JL, Thomas JE. Voice rehabilitation after near-total laryngectomy. *Otolaryngol Clin North Am* 2004;**37**: 655-77.
[41] Shenoy AM, Sridharan S, Sriharipraśad AV, Reddy BK, Anand VT, Premalatha BS, et al. Near-total laryngectomy in advanced cancers of the larynx and pyriform sinus: a comparative study of morbidity and functional and oncological outcomes. *Ann Otol Rhinol Laryngol* 2002;**111**: 50-6.
[42] Chen HC, Patel H, Chen YC, Tang YB, Tan BK, Aydin A. Talking jejunum: a new, safe technique for voice reconstruction using free-jejunum transfer. *Plast Reconstr Surg* 2003;**111**:336-40.
[43] Arslan M, Serafini I. Restoration of laryngeal functions after total laryngectomy. Report on the first 25 cases. *Laryngoscope* 1972;**82**:1349-60.
[44] Brandenburg JH, Patil N, Swift EW. Modified neoglottis reconstruction following total laryngectomy: long-term follow-up and results. *Laryngoscope* 1995;**105**(7Pt1):714-6.
[45] Algaba J. Voice rehabilitation for laryngectomized patients. *Rev Laryngol Otol Rhinol (Bord)* 1987;**108**:139-42.

O. Choussy, Praticien hospitalier (olivier.choussy@chu-rouen.fr).
K. Elmakhloufi, Interne.
D. Dehesdin, Professeur des Universités, chef de service.
Service oto-rhino-laryngologie et chirurgie cervicofaciale, hôpital Charles Nicolle, centre hospitalier universitaire de Rouen, 1, rue de Germont, 76031 Rouen cedex, France.

Cualquier referencia a este artículo debe incluir la mención del artículo original: Choussy O., Elmakhloufi K., Dehesdin D. Techniques chirurgicales de réhabilitation vocale après laryngectomie totale. EMC (Elsevier SAS, Paris), Techniques chirurgicales - Tête et cou, 46-370, 2005.

Disponible en www.emc-consulte.com (sitio en francés)
Título del artículo: **Techniques chirurgicales de réhabilitation vocale après laryngectomie totale**

Algoritmos · Ilustraciones complementarias · Vídeos / Animaciones · Aspectos legales · Información al paciente · Informaciones complementarias · Autoevaluación